



Retinitis centralis serosa (RCS)

Wat is Retinitis Centralis Serosa (RCS)?

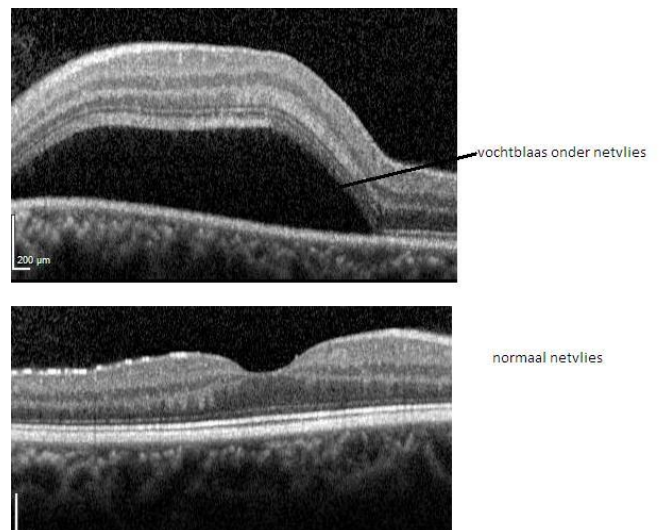
Om RCS te begrijpen is het nodig te weten hoe het netvlies is opgebouwd. Het netvlies is een dunne laag weefsel die de binnenkant van het oog bekleedt; het is de 'gevoelige laag' van het oog. Het vangt licht op en zendt signalen naar de hersenen. Het netvlies is goed te vergelijken met een filmpje in een fototoestel. Het netvlies bestaat uit verschillende lagen; de diepste laag bestaat uit pigmentcellen (pigmentepitheel). Nog dieper, maar niet meer tot het netvlies behorend, ligt het vaatvlies: een bloedrijke structuur.

Eén van de functies van het pigmentepitheel is het voorkómen van lekken van vocht uit het vaatvlies naar het netvlies.

Bij RCS is het pigmentepitheel verzwakt. Vocht kan door de zwakste plek (de 'lekplek') heen sijpelen en tilt het bovenliggende gedeelte van het netvlies op (zie bovenste plaatje). Er vormt zich een vochtblaas. De oorzaak van de verzwakking van het pigmentepitheel is onbekend, maar RCS komt vaker voor bij patiënten die corticosteroiden gebruiken; stress is ook een risicofactor.

Wat merkt de patiënt?

Door de vochtblaas ziet de patiënt vervormd (metamorfopsie) en lijken voorwerpen kleiner dan ze zijn (micropsie). Vaak wordt er ook een



vlek waargenomen. De gezichtsscherpte is ook vaak verminderd en kan verbeterd worden met een positieve lens.

Hoe wordt de diagnose gesteld?

De diagnose kan gesteld worden door oogspiegelen alleen: uw ogen worden ingedruppeld zodat de pupillen wijder worden waarna de oogarts het netvlies kan beoordelen. Wanneer er een OCT [optical coherence tomography] apparaat beschikbaar is wordt er een scan van het netvlies gemaakt, waarbij alle lagen van het netvlies zichtbaar zijn (zie illustraties boven) en de hoeveelheid vocht geëvalueerd kan worden. Wanneer RCS niet over gaat of voor een 2^e of 3^e keer ontstaat worden er foto's gemaakt met inspuiten van een contrastvloeistof in een ader [fluorescentieangiogram] zodat de plek waaruit het vocht lekt gevonden kan worden.

Hoe verloopt de genezing?

RCS geneest meestal vanzelf na enkele weken tot maanden. Een enkele keer wordt de lekplek met laser behandeld om de genezing te bespoedigen; dit kan alleen wanneer de lekplek niet te dicht bij de gele vlek (het belangrijkste deel van het netvlies) ligt.

De rol van oogdruppels of andere medicijnen is onduidelijk.

Wanneer RCS is genezen blijft er vaak een klein littekentje in het netvlies over. De aandoening kan wel terugkomen, ook in het andere oog, waarbij in een enkel geval de gezichtsscherpte blijvend vermindert.

Vragen en telefoonnummers

Het is belangrijk dat u juiste en duidelijke informatie krijgt. Heeft u na het gesprek met uw arts en het lezen van deze folder nog vragen? Stel deze dan gerust. Schrijf uw vragen van tevoren op zodat u niets vergeet. U belt met poli oogheelkunde:

tussen 8.00 – 12.00 uur en 13.00 – 16.00 uur

(023) 224 0120

Voor meer informatie kijkt u op www.oogartsen.nl.

Waar zijn we te vinden?

Haarlem Zuid

Boerhaavelaan 22
2035 RC Haarlem

(023) 224 0000

Haarlem Noord

Vondelweg 999
2026 BW Haarlem

www.spaarnegasthuis.nl

Hoofddorp

Spaarnepoort 1
2134 TM Hoofddorp

info@spaarnegasthuis.nl